Néphropathies post-vaccination anti Sars Cov2 : lien de causalité ou bien simple coïncidence ? expérience du service de néphrologie de Marrakech

M Chettati[a,b], SMK Ahtitich[a], W Fadili[a,b], I Laouad[a,b]
a-Service de néphrologie, CHU Mohammed VI de Marrakech
b-Laboratoire Bioscience et santé, Faculté de médecine et de pharmacie de Marrakech, Université Cadi Ayyad

Introduction

Les vaccins anti Sars Cov2 ont été développés dans un cadre d'urgence sanitaire, et ils ont démontré leur efficacité dans la prévention des formes graves, surtout chez les sujets fragiles. Néanmoins, l'impact de ces vaccins sur le déclenchement de néphropathies a été rapporté dans la littérature.

L'objectif de notre travail était de rapporter une série de cas de patients, qui ont développé une néphropathie probablement liée à la vaccination anti Sars Cov2.

Patients et méthodes :

Étude descriptive prospective, menée au service de de néphrologie de Marrakech entre Février et décembre 2021.

Les critères d'inclusion :

- Patients ayant déclaré les symptômes d'une néphropathie après une vaccination anti Sars Cov2.
- Un délai maximum de 12 semaines entre la vaccination et le début de la symptomatologie.
- Absence d'antécédent de néphropathie ou de symptômes en faveur.

Les critères d'exclusion :

- Dossiers incomplets.
- Absence de consentement.

Notre étude a bien veillé sur l'anonymat, ainsi que la confidentialité des données collectées à partir des dossiers.

Résultats :

Nous avons colligé 10 patients, l'âge moyens était de 35 $\pm$14.3 ans, le sex ratio était à 2.3, la répartition des patients en fonction des types de vaccin est exposé dans la figure 1.

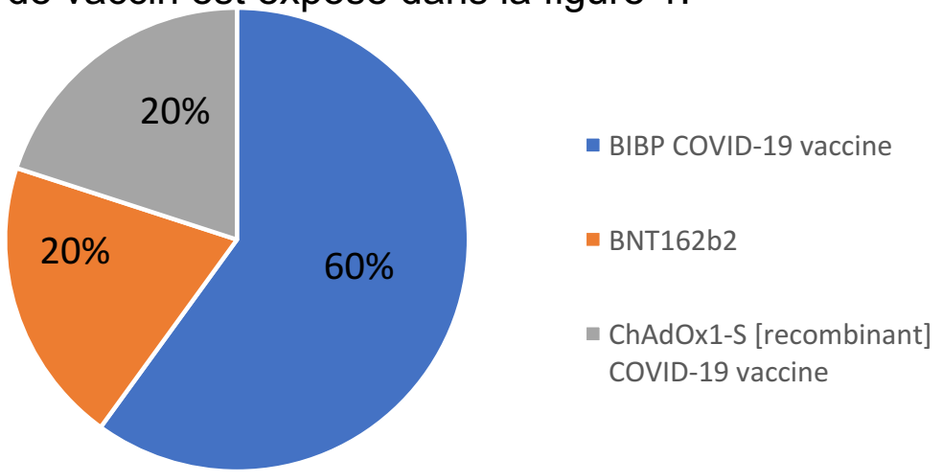

Figure 1: répartition des patients en fonction des types de vaccin

l'apparition des symptômes était dans 80% des cas après la 2ème dose, et dans 20% des cas après la 1ère dose, avec un délai moyen de 4.5 ± 3.6 semaines, les diagnostics après ponction biopsie rénale ainsi que l'évolution sont exposés dans le tableau 1.

Tableau 1: Spectre des néphropathies post vaccin anti SarsCov 2 et évolution sous traitement

Patient	Symptomatologie	Diagnostic	Bilan étiologique	Traitement	Evolution à 3 mois
1	Syndrome néphrotique pur	LGM	Négatif	Corticothérapie	Rémission
2	Syndrome néphrotique pur	LGM	Négatif	Corticothérapie	Rémission
3	Syndrome néphrotique impur	HSF	Négatif	Corticothérapie	Rémission
4	Syndrome néphrétique aigue	GNA	-	Symptomatique	Résolution complète des symptômes
5	GNRP	GNEC pauci-immune	MPO ANCA	Protocol CYC IV	Rémission partielle
6	IRA nue	NTIA	-	Aucun	Résolution complète
7	IRA + protéinurie RAC (1g/g)	NTIA	-	Corticothérapie	Protéinurie résiduelle RAC (0,6g/g)
8	Hématurie macroscopique + IRA	GNA	-	Symptomatique	Résolution complète à 3 mois
9	IRA sévère + syndrome de MAT	SHU	Non fait	Echanges plasmatiques	IRCT
10	IRA sévère + syndrome de MAT + HTA maligne	SHU	Négatif	Echanges plasmatiques	MRC stade 3

LGM : lésions glomérulaires minimes, HSF : hyalinose segmentaire et focale, GNA : glomérulonéphrites aigue post infectieuses, GNRP : glomérulonéphrite rapidement progressive, GNEC : glomérulonéphrite extra-capillaire, NTIA : néphrites tubulo-interstitielles aigue, IRA : insuffisance rénale aigue, MAT : micro-angiopathie thrombotique, SHU : syndrome hémolytique et urémique, CYC IV : Cyclophosphamide en intra-veineux, IRCT : insuffisance rénale chronique terminale, MRC : maladie rénale chronique.

Discussion: Le risque de survenue de néphropathies secondaires à la vaccination anti SarsCov 2 a été évoqué dans quelques rapports de cas publiés dans la littérature, ainsi ont été rapportés des cas de néphropathie à IgA, de glomérulonéphrites extra-membraneuses et de glomérulonéphrite aiguë après injection de (MODERNA vaccine). D'autres équipes ont rapporté 15 cas de poussée de néphropathie à Ig A et 3 cas pour lesquels la vaccination démasquent une néphropathie à IgA avec les vaccins à ARNm. Dans la majorités des cas les poussées ont lieu après la 2ème dose, dans les 24 h, voire les 48h [1-5]. D'autres cas d'ischémie rénale, et de microangiopathies thrombotiques ont été rapportés [6], ainsi que quelques cas de syndrome néphrotique à LGM ou HSF dans les jours qui suivent la vaccination (vaccin à ARN et Astra Zeneca)[7]. Ces données soulèvent la question du mécanisme physiopathologique sous-jacent. La stimulation de l'immunité cellulaire T et une réponse cytokinique médiée par la vaccination pourraient contribuer à la survenue de ces néphropathies [7].

Conclusion : Nous rapportons 10 cas de néphropathies probablement induites par le vaccin, le lien de cause à effet est évoqué devant la temporalité, des études de grandes échelles sont nécessaires pour confirmer l'imputabilité des vaccins dans le déclenchement ou la causalité de ces atteintes rénales.

Références:

1-Rahim, S. E. G., et al. A case of gross hematuria and IgA nephropathy flare-up following SARS-CoV-2 vaccination. Kidney international. 2021, 100(1), 238
2-Hanna, C, A. M. IgA Nephropathy presenting as macroscopic hematuria in 2 pediatric patients after receiving the Pfizer COVID-19 vaccine. Kidney International. 2021.
3- Kudose, S et al. Histologic correlates of gross hematuria following Moderna COVID-19 vaccine in patients with IgA nephropathy. Kidney International. 2021.
4- Tan, H. Z et al. Is COVID-19 vaccination unmasking glomerulonephritis?. Kidney international. 2021 .
5- Park, K et al. Letter regarding: "A case of gross hematuria and IgA nephropathy flare-up following SARS-CoV-2 vaccination". Kidney International Reports. 2021 .
6-De Fabritiis M et al Renal Thrombotic Microangiopathy in Concurrent COVID-19 Vaccination and InfectionPathogens. 2021 10(8): 1045.
7-L. Faucon et al Hyalinose segmentaire et focale post-vaccination anti-SARS-CoV-2 : une association fortuite ? Nephrol Ther. 2021 Sep; 17(5): 339.] [